Ganglien der Hand

Ätiologie, Diagnostik und Therapie

Andreas Grimm, Alexander D. Bach, Jürgen Kopp, Bernd Loos, Elias Polykandriotis, Ulrich Kneser, Mareike Krickhahn, Jan Ohnolz, Harun Seyhan, Raymund E. Horch

Teil 2

Der Begriff „Ganglion" stammt aus dem Griechischen und bedeutet „Gewebsknoten". Prozentual sind Ganglien mit 50 bis 70 Prozent die häufigste gutartige Geschwulstbildung im Handbereich. Hinweise auf maligne Entartung liegen bislang nicht vor. Betroffen sind meist Frauen zwischen dem zwanzigsten und vierzigsten Lebensjahr – nicht selten sind Ganglien auch bei Kindern zu finden. Die gut abgrenzbaren prallelastischen Gebilde unterschiedlicher Größe sitzen zumeist gestielt einer Gelenkkapsel, einer Sehnenscheide oder einem Ringband auf. Häufig kommunizieren Ganglien über ihren Stiel mit einem Gelenk. Sie können nicht nur im Bereich des Handgelenks und der Finger auftreten sondern prinzipiell an jedem Gelenk. Teil 2 des CHAZ-Beitrags beschäftigt sich mit den Diagnose- und Therapieverfahren bei volaren Handgelenksganglien und geht auf die übrigen an der Hand lokalisierten Ganglien ein.

Abb. 1 Volares Ganglion im Bereich der radiopalmaren Handwurzel

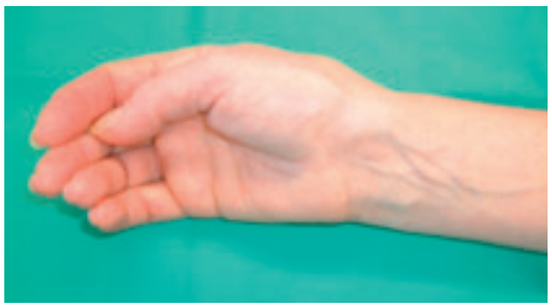

Abb. 2 Radiopalmares Ganglion präoperativ

Die volaren Handgelenksganglien sind, mit einem Anteil von etwa 20 Prozent, nach den dorsalen Ganglien die zweithäufigsten. Sie präsentieren sich meist an der radiopalmaren Handwurzel direkt über dem distalen Ende des Radius oder über dem Tuberculum scaphoideum [24] (Abb. 1, 2). Am häufigsten gehen palmare Handgelenksganglien vom Radiokarpalgelenk, Skaphotrapezoid- oder Radioskaphoidgelenk aus und ziehen zwischen der Flexor-carpi-radialis-Sehne (FCR) und der Sehne des M. abductor pollicis longus unter die Haut. Aufgrund ihrer Größe und Lage können palmare Ganglien in diesem Bereich die A. radialis, den palmaren Hautast des N. medianus und den Karpalkanal mit einbeziehen [24] (Abb. 3). Seltener gehen palmare Ganglien vom pisotriquetralen Gelenk aus und sind dann im Bereich der Flexor-carpi-ulnaris-Sehne (FCU) zu tasten [25].

Treten bei volaren Handgelenksganglien Symptome auf, imponieren sie als Gelenksschmerzen, Bewegungseinschränkung, Taubheits- und Schwächegefühl

Ähnlich den dorsalen Handgelenksganglien stellen sich volare Ganglien klinisch meist als eine asymptomatische, prallelastisch tastbare Raumforderung dar. In der Regel verursachen die kleinen und die intraossären Ganglien die meisten Beschwerden. Treten Symptome auf, imponieren sie als Handgelenksschmerzen, Bewegungseinschränkung, Taubheits- und Schwächegefühl. So kann die Kompression der FCR-Sehne durch ein Ganglion zu einer schmerzhaften Sehnenscheidenentzündung und Belastungsschmerzen führen [12]. Insbesondere ulnare Ganglien im Bereich der Gyonschen Loge

Abb. 3 Intraoperativer Befund des radiopalmaren Handgelenksganglions (s. Abb. 2) mit Kompression des R. superficialis nervus radialis.

werden häufiger aufgrund von neurologischen Symptomen entdeckt als durch ihre Größe. Hier kann ein okkultes Ganglion zu einer rasch progredienten motorischen Ulnarislähmung führen [4].
Die Differentialdiagnose volarer Handgelenksganglien schließt vaskuläre Veränderungen wie venöse oder arterielle Aneurysmen, Lipome und Riesenzelltumore der Sehnenscheiden mit ein. Die Diagnose kann durch eine Ultraschalluntersuchung gestützt werden. Ein MRI kann Aufschluß über die Natur und Ausdehnung eines Ganglions geben. Der untersuchende Arzt muß sich der anatomischen Variabilität palmarer Ganglien bewußt sein und bei der gründlichen Untersuchung des Ganglions auf mögliche neurovaskuläre Beziehungen und Verbindungen achten. Ein Allen-Test sollte ebenso durchgeführt werden, um eine Partizipation der A. ulnaris oder A. radialis auszuschließen [2] wie eine Überprüfung der Funktion der palmaren Äste des N. medianus und des N. ulnaris.

Radiopalmar lokalisierte Ganglien: Besondere Vorsicht ist bei der Präparation geboten, da die A. radialis durch das Ganglion nach radial verdrängt sein kann

Behandlungsoptionen schließen abwartendes Verhalten, Punktion und die chirurgische Exstirpation ein. Aufgrund der sehr hohen Rezidivrate kann die Aspiration palmarer Ganglien eher als symptomlindernde nicht kurative Maßnahme angesehen werden [27]. Bei der operativen Behandlung radiopalmar lokalisierter Ganglien erfolgt die Inzision querverlaufend über der FCR-Sehne. Diese sollte dabei so geplant werden, daß jederzeit eine Erweiterung des Schnittes zur Exploration des Karpalkanals oder der Basis der Thenarmuskulatur möglich ist. Dies kann notwendig werden, da sich in diesen Bereichen oft zusätzliche kleine okkulte Ganglien finden. Besondere Vorsicht ist bei der Präparation geboten, da die A. radialis durch das Ganglion nach radial verdrängt sein kann. Im Falle einer direkten Verwachsung der Ganglienkapsel mit der A. radialis muß meist ein kleiner Teil der Ganglienwand an der Arterie belassen werden [28]. Hält man die FCR-Sehne nach ulnar zur Seite, kann der Stiel des Ganglions bis zur Gelenkkapsel und dem radiokarpalen oder skaphotrapezoidalen Ligament verfolgt werden. Ein Teil der Gelenkkapsel wird mit allen anhängenden Ganglienstielen reseziert. Wie bei den dorsalen Ganglien muß auch hier darauf geachtet werden, daß die karpalen Ligamente nicht zerstören werden.

Die Aspiration palmarer Ganglien muß wegen der hohen Rezidivrate als symptomlindernd – nicht als kurativ gelten.

Postoperative Untersuchungen nach Exstirpation volarer Ganglien ergaben eine Rezidivrate von bis zu 30 Prozent

Ulnarseitig gelegene volare Ganglien können dagegen über eine radial der FCU-Sehne angebrachten Querinzision erreicht werden. Bei diesem Zugangsweg sollte bei der Präparation besonders auf das ulnare Gefäßnervenbündel und den sensiblen dorsalen Ast des N. ulnaris geachtet werde. Die FCU-Sehne wird nach ulnar, A. und N. ulnaris werden nach radial weggehalten. Danach kann das Ganglion bis zum pisotriquetralen Gelenk verfolgt und mit einem Teil der Gelenkkapsel entfernt werden. Liegt zusätzlich eine ausgeprägte pisotriquetrale Arthrose vor, so kann im Rahmen dieses Eingriffs das Os pisiforme entfernt werden [26]. Sollte das Ursprungsgelenk des Ganglions nicht identifizierbar sein, so wird eine Kapsulotomie des Radioskaphoid- und Skaphotrapezoidalgelenks empfohlen. Nach Freigabe der Blutleere, sorgfältiger Blutstillung und Einlage einer Silikondrainage erfolgt ein einfacher Wundverschluß. Die Gelenkkapsel wird offen gelassen. Postoperativ sollte die Hand zur Abschwellung hochgelagert und eine frühe Mobilisation angestrebt werden.
Postoperative Untersuchungen nach Exstirpation volarer Ganglien erbrachten eine Rezidivrate von bis zu 30 Prozent, die damit höher liegt als die der dorsalen Handgelenksganglien [27]. Möglicherweise ist die hohe Rezidivrate auf die schwierige exakte Abgrenzbarkeit des Ganglienursprungs und auf die daraus resultierende unvollständigen Entfernung der Ganglienausläufer und Stiele zurückzuführen [26]. Die Komplikationen der chirurgischen Entfernung volarer Ganglien ähnelt denen bei dorsalen Handgelenksganglien [22]: Oberflächliche Wundinfektionen, Tendovaginitiden und Einschränkung der Beweglichkeit [27]. Möglich sind weiterhin eine Verletzung der A. radialis, des N. medianus, des N. ulnaris sowie ihrer Äste.

Beugesehnenscheidenganglien der Langfinger bewegen sich bei Fingerflexion oder Extension nicht mit

An dritter Stelle nach den dorsalen und volaren Handgelenksganglien rangieren mit einer Häufigkeit von zehn bis 12 Prozent die Beugesehnenscheiden-

ganglien der Langfinger [9]. Sie gehen meist vom A1- oder A2-Ringband aus (Abb. 4, 5). Da sie in keiner Verbindung mit der Beugesehne stehen, bewegen sie sich auch nicht bei Fingerflexion oder Extension mit. Palpatorisch stellen sie sich als eine harte, unbewegliche Resistenz mit einer Größe von 2 bis 8 mm dar. Gewöhnlich sind sie nahe den Metakarpophalangeal- oder proximalen Interphalangealgelenken lokalisiert. Insbesondere beim Zufassen kann es durch Druck auf die Fingernerven zu Druckschmerz oder distalen Gefühlsstörungen kommen. Die Differentialdiagnose schließt epidermale Einschlußzysten und Riesenzelltumore der Sehnenscheide mit ein. Neurinome stellen sich dagegen in der Regel palpatorisch weicher dar. Knoten im Rahmen einer Tendovaginitis stenosans sind meist weiter proximal im Bereich der distalen Hohlhand lokalisiert. Die Therapie der Wahl bei Ganglien der Beugesehnenscheide ist die offene Exstirpation mittels palmarer Hautinzision direkt über der Raumforderung. Dabei müssen die beiden Gefäßnervenbündel dargestellt und geschont werden. Das Ganglion wird bis zur Sehnenscheide verfolgt und mit einem Teil der Sehnenscheide exzidiert.

Abb. 4 Beugesehnenscheidenganglion ausgehend vom Ringband A1 DIV

Abb. 5 Kompression des Gefäß-Nervenbündels GNB1 durch ein Beugesehnenscheidenganglion ausgehend vom Ringband A2 DI

Hygrome: Insbesondere intratendinöse Ganglien können zu einer Ausdünnung und Schwächung der Sehne führen

Extra- und intratendinöse Ganglien finden sich überwiegend an den Strecksehnen. Am häufigsten ist dabei die Extensor-digitorum-communis-Sehne betroffen. Merkmal dieser Sehnenganglien oder Hygrome ist, daß sie sich als tastbare Knoten mit der Sehne bei Fingerstreckung oder -beugung bewegen. Während die Strecksehnenganglien der Langfinger selten Symptome verursachen, können die im ersten Strecksehnenfach gelegenen Ganglien Beschwerden ähnlich der Tendovaginitis stenosans De Quervain verursachen. Differentialdiagnostisch muß außerdem an ein Riesenzelltumor der Sehnenscheide, eine alleinige Tenosynovitis und ein Extensor-digitorum-brevis-Muskelbauch gedacht werden [25]. Eine operative Entfernung des Hygroms ist in der Regel nur bei Beschwerden indiziert. Es gilt jedoch zu bedenken, daß insbesondere intratendinöse Ganglien zu einer Ausdünnung und Schwächung der Sehne führen können. In Addition zur Tenosynovektomie kann es dann notwendig sein, einen Teil der Sehne zu entfernen oder diese zu rekonstruieren.

Mukoidzysten: Um Nagelwachstumsstörungen zu vermeiden, darf die germinative Nagelmatrix bei der Ganglionexstirpation nicht verletzt werden

Mukoidzysten sind Ganglien der distalen Interphalangealgelenke (DIP) [29]. Meistens treten sie im Zusammenhang mit einer Heberden-Arthrose im fünften bis siebten Lebensjahrzehnt auf. Ihre genaue Ätiologie ist bislang unklar. Einige Theorien besagen, daß Mukoidzysten eine Herniation von Synovia, Metaplasie des Retinaculum extensorum oder eine myxomatöse Degeneration zugrunde liegt. So werden sie gerne auch als Synovia-Zysten oder myxomatöse Hautzysten bezeichnet. Unter Licht- und elektronenmikroskopischer Betrachtung zeigt sich histologisch dieselbe Ultrastruktur wie bei anderen Ganglien. Im Allgemeinen sind Mukoidzysten lateral der Mittellinie, zwischen der dorsalen DIP-Gelenksfalte und dem Nagelfalz lokalisierte, runde oder unregelmäßig begrenzte, glasige Schwellungen.

Sehnenganglien bewegen sich bei der Fingerstreckung oder -beugung mit.

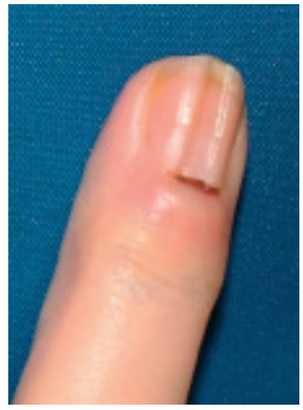

Abb. 6, 7 Mukoidzyste ausgehend vom distalen Interphalangealgelenk mit Kompression der Nagelwurzel und Längsrillenbildung des Nagels.

Sie messen in der Regel kaum mehr als 15 mm. Durch Druck auf die Nagelwurzel können Mukoidzysten zu Nagelwachstumsstörungen mit Längsrillenbildung im Fingernagel führen [30] (Abb. 6, 7). Einhergehend mit spontanen Perforationen kann es häufig zu rezidivierenden Infektionen am Fingerendglied kommen.

Behandlungsoptionen in der Vergangenheit schlossen die Punktion, Elektro- und Chemokauterisation ebenso ein wie die verschiedensten Arten der chirurgischen Exzision. Da die Ganglionexstirpation zu einem Hautdefekt mit freiliegenden Strecksehnen oder Gelenken führen kann, sollte der Patient präoperativ über eine Haut- und Gewebetransplantation aufgeklärt werden. Die Inzision wird um die Zyste herumgeführt und der Ganglienstiel bis zum Gelenk verfolgt. In Abhängigkeit des intraoperativen Befundes erfolgt zusätzlich eine Synovektomie, die Resektion von Osteophyten oder ein lokales Débridement. Um Nagelwachstumsstörungen zu vermeiden, darf die germinative Nagelmatrix bei der Ganglionexstirpation nicht verletzt werden [29]. Die häufig stark ausgedünnte oder bereits rupturierte Strecksehne führt – wenn diese nicht rekonstruiert wird – sehr oft zur Entwicklung einer Schwanenhalsdeformität. Bei Vorliegen einer ausgeprägten, schmerzhaften DIP-Gelenk-Arthrose kann im Rahmen der Ganglionexstirpation auch eine Arthrodese durchgeführt werden. Um das Rezidivrisiko zu senken, ist es empfehlenswert nicht nur die Mukoidzyste zu entfernen, sondern auch die darunter liegenden Osteophyten der DIP-Gelenke. So liegt die Rezidivrate bei Entfernung der Zysten und Osteophyten bei nur drei bis 12 Prozent gegenüber 25 bis 50 Prozent bei alleiniger Exstirpation der Zyste.

Um Wachstumsstörungen des Nagels zu vermeiden, darf die germinative Nagelmatrix bei der Ganglienexstirpation nicht verletzt werden.

Intraossäre Ganglien: Chirurgischer Eingriff lediglich bei Handgelenkschmerzen, die ausschließlich durch die Ganglien verursacht sind

Häufiger Zufallsbefund radiologischer Untersuchungen sind asymptomatische intraossäre Ganglien. Sie werden auch als juxtaartikuläre Knochenzysten bezeichnet und treten bevorzugt bei Männern zwischen dem 20. und 60. Lebensjahr im Os lunatum auf (Abb. 8). Es handelt es sich dabei um klar abgrenzbare, gutartige osteolytische Läsionen unterschiedlichster Größe, die in der Nähe von Gelenken im subchondralen Knochen lokalisiert sind [31]. Gelegentlich führen die raumfordernden intraossären Ganglien aufgrund des wachsenden Drucks im Knochen zu Weichteilschwellungen und Schmerzen. Differentialdiagnostisch sollten intraossäre Ganglien von den subchondralen Zysten abgegrenzt werden die im Rahmen arthrotischer Gelenkveränderungen auftreten können. Arthrosen betreffen jedoch in der Regel beide Seiten des Gelenks. Die radiologische Differentialdiagnose schließt Chondrome, aneurysmatische Knochenzysten und Chondroblastome mit ein. Ulnokarpale Impingementsyndrome können zu zystischen Veränderungen des Os lunatum, Os triquetrum oder der Ulna führen. Zusätzlich zur Anamnese, der körperlichen Untersuchung und einer Röntgenaufnahme können eine Skelettszintigrafie oder ein MRT Verwendung finden, um eine mögliche zystische Knochenläsion

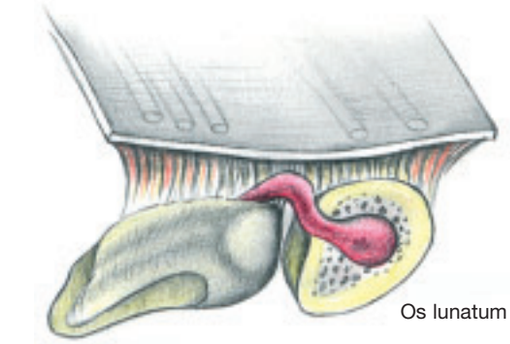

Abb. 8 Intraossäres Ganglion des Os lunatum

besser eingrenzen zu können [32]. Die chirurgische Intervention ist lediglich dann indiziert, wenn das intraossäre Ganglion als alleinige Ursache schmerzhafter Handgelenksbeschwerden ausgemacht werden kann. Die Exstirpation und Knochentransplantation können dabei als die bevorzugte und effektivste Behandlungsmethode angesehen werden [2].

Literatur

1. Carp L, Stout AP (1928) A study of ganglion, with special reference to treatment. Surg Gynecol Obstet 47: 460–468
2. Angelides AC (1999) Ganglions of the hand and wrist. In: Green DP, Hotchkiss RN, Pederson WC (eds) Green's operative hand surgery, 4th ed. Churchill Livingstone, Philadelphia, S 2171–2183
3. McEvedy BV (1954) Simple ganglia. Br J Surg 49: 585–594
4. Brooks DM (1952) Nerve compression by single ganglia:a review og thirteen collected cases. J Bone Joint Surg 34: 391–400
5. Angelides AC, Wallace PF (1976) The dorsal ganglion of the wrist: its pathogenesis, gross anatomy, and surgical treatmen. J Hand Surg 1: 228–235
6. McEvedy BV (1954) The simple ganglion: a review of treatment and an explanation of the frequent failure of surgery. Lancet 1: 135–136
7. Andren L, Eiken O (1971) Arthrographic studies of wrist ganglions. J Bone Joint Surg 53: 299–302
8. Korman J, Pearl R, Hentz VR (1992) Efficacy of immobilization following aspiration of carpal and digital ganglions. J Hand Surg 17: 1097–1099
9. Richman JA, Gelberman RH, Engber WD, et al (1987) Ganglions of the wrist and digits: results of treatment by aspiration and cyst wall puncture. J Hand Surg 12: 1041–1043
10. Dellon AL, Seif SS (1978) Anatomic dissections relating the posterior interosseous nerve to the carpus, and the etiology of dorsal wrist ganglion pain. J Hand Surg 3: 326–332
11. Cardinal E, Buckwalter KA, Braunstein EM (1994) Occult dorsal carpal ganglion: comparison of US and MR imaging. Radiology 193: 259–262
12. Steinberg BD, Klenman WB (1999) Occult scapholunate ganglion: a cause of dorsal radial wrist pain. J Hand Surg 24: 225–231
13. Sanders WE (1985) The occult dorsal carpal ganglion. J Hand Surg 10: 257–260
14. Zubowicz VN, Ishii CH (1987) Management of ganglion cysts of the hand by simple aspiration. J Hand Surg 12: 681–620
15. Osterman AL, Raphael J (1995) Arthroscopic resection of dorsal ganglion of the wrist. Hand Clin 11: 7–12
16. Lucchetti R, Badia A, Alfarano M, et al (2000) Arthroscopic resection of dorsal wrist ganglia and treament of recurrences. J Hand Surg 25: 38–40
17. Bienz T, Raphael JS (1999) Arthroscopic resection of the dorsal ganglia of the wrist. Hand Clin 15: 429–434
18. Cay NR, Clement DA (1988) The treatment of dorsal wrist ganglia by radical excision. J Hand Surg 13: 187–191
19. Bach AD, Walgenbach KJ, Horch RE (2000) Hemangiosarcoma of the left hand in a patient with the rare combination of Maffucci's and Stewart Treves syndrome. Vasa 29: 71–73
20. Buck-Gramcko D, Hoffmann R, Neumann R (1992) Die handchirurgische Sprechstunde. Hippokrates, Stuttgart, S 137
21. Grimm A, Kopp J, Bach AD, Kneser U, Loos B, Polykandriotis E, Krickhahn M, Ohnolz J, Seyhan H, Horch RE (2004) „Life before limb" – Indikation und Kontraindikation der Replantation. CHAZ 5: 315–324
22. Grimm A, Kopp J, Bach AD, Kneser U, Loos B, Polykandriotis E, Krickhahn M, Ohnolz J, Seyhan H, Horch RE (2004) Ganglien der Hand. Teil 1: Dorsale Handgelenksganglien. CHAZ 5: 453–458
23. Polykandriotis E, Loos B, Kneser U, Jeschke M, Seyhan H, Ohnolz J, Bach AD, Kopp J, Horch RE (2003) Infektionen an der Hand.Teil I. CHAZ 4: 399–405, Teil II. CHAZ 4: 457–462
24. Kopp J, Horch RE (2003) Morbus Dupuytren – Aktuelle Therapie, Teil I. CHAZ 4: 211–216, Teil II. CHAZ 4: 275–280
25. Thornburg LE (1999) Ganglions of the hand and wrist. J Am Acad Orthop Surg 7: 231–238
26. Greendyke SD, Wilson M, Shepler TR (1992) Anterior wrist ganglia from the scaphotrapezoid joint. J Hand Surg 17: 487–490
27. Wright TW, Cooney WP, Ilstrup DM (1994) Anterior wrist ganglion. J Hand Surg 19: 954–958.
28. Lister GD, Smith RR (1978) Protection of the radial artery in the resection of adherent ganglions of the wrist. Plast Reconstr Surg 61: 127–129
29. Gingrass MK, Brown RE, Zook EG (1995) Treatment of fingernail deformities secondary to ganglions of the distal interphalangeal joint. J Hand Surg 20: 502–505
30. Brown RE, Zook EG, Russel RC, et al (1991) Fingernail deformities secondary to ganglions of the distal interphalangeal joint (mucous cysts). Plast Reconstr Surg 87: 718–725
31. Schajowicz F, Clavel Sainz M, Slullitel JA (1979) Juxtaarticular bone cysts (interosseous ganglia): a clinicopathological study of eighty-eight cases. J Bone Joint Surg 61: 107–116
32. Magee TH, Rowedder AM, Degnan GG (1995) Interosseous ganglia of the wrist. Radiology 195: 517–520

Prof. Dr. med. Raymund E. Horch
Abteilung für Plastische und Handchirurgie
Universitätsklinikum Erlangen
Krankenhausstraße 12
91054 Erlangen