Ganglien der Hand

Ätiologie, Diagnostik und Therapie

Andreas Grimm, Alexander D. Bach, Jürgen Kopp, Bernd Loos, Elias Polykandriotis, Ulrich Kneser, Mareike Krickhahn, Jan Ohnolz, Harun Seyhan, Raymund E. Horch

Teil 1

Ganglien sind die häufigste gutartige Geschwulstbildung im Handbereich; die gut abgrenzbaren, prallelastischen Gebilde unterschiedlichster Größe, sitzen zumeist gestielt einer Gelenkkapsel, einer Sehnenscheide oder einem Ringband auf. Gefüllt sind die Ganglien mit einer hoch viskösen, klaren, gelartigen, muzinösen Flüssigkeit aus Glykosaminen, Albumin und Globulin. Bis heute sind die Ursachen für die Entstehung dieser Bindegewebswucherung allerdings nicht eindeutig geklärt. Teil 1 des CHAZ-Beitrags beschäftigt sich mit der Ätiologie sowie den Diagnose- und Therapieverfahren bei dorsalen Handgelenksganglien.

Der Begriff „Ganglion“, im Volksmund auch Überbein genannt, stammt aus dem Griechischen und bedeutet „Gewebsknoten“. Hippokrates beschreibt Ganglien als eine „Raumforderung, die schleimiges Fleisch enthält“ [1]. Prozentual sind Ganglien mit 50 bis 70 Prozent die häufigste gutartige Geschwulstbildung im Handbereich – noch vor der Dupuytrenschen Kontraktur [24, 25]. Hinweise auf maligne Entartung liegen bislang nicht vor. Frauen zwischen dem zwanzigsten und vierzigsten Lebensjahr sind dreimal häufiger als Männer betroffen [2, 3]. Nicht selten sind Ganglien jedoch auch bei Kindern zu finden. Bei Ganglien handelt sich um gut abgrenzbare prallelastische Gebilde unterschiedlichster Größe, die meist gestielt einer Gelenkkapsel, einer Sehnenscheide oder einem Ringband aufsitzen und gut von entzündlichen Veränderungen abzugrenzen sind [22, 23]. Häufig kommunizieren Ganglien über ihren Stiel mit einem Gelenk (Abb. 1). Sie können nicht nur im Bereich des Handgelenks und der Finger auftreten, sondern prinzipiell an jedem Gelenk, so auch an Ellenbogen und Knie [4]. In der Praxis werden Ganglien am häufigsten an der radiodorsalen Handwurzel zwischen Kahn- und Mondbein diagnostiziert. Der zweithäufigste Lokalisationsort befindet sich an der radiopalmaren Handwurzel zwischen der A. radialis und der Sehne des M. flexor carpi radialis. Auch die Beugesehnenscheide auf Höhe der Grundgliedbeugefalte kann von Ganglien betroffen sein. Die ebenfalls häufig auftretenden, aber nur radiologisch erkennbaren, intraossären Ganglien sind meist im Os lunatum, seltener im Skaphoid lokalisiert (Abb. 2).

Ganglien besitzen eine ein- oder mehrkammerige Struktur und sind mit einer hoch viskösen, klaren, gelartigen, muzinösen Flüssigkeit gefüllt

Makroskopisch verfügen Ganglien über eine weiße, kräftige Hülle mit glatter Oberfläche. Histologisch weisen sie eine ein- oder mehrkammerige Struktur auf. Gefüllt sind die Zysten mit einer hoch viskösen,

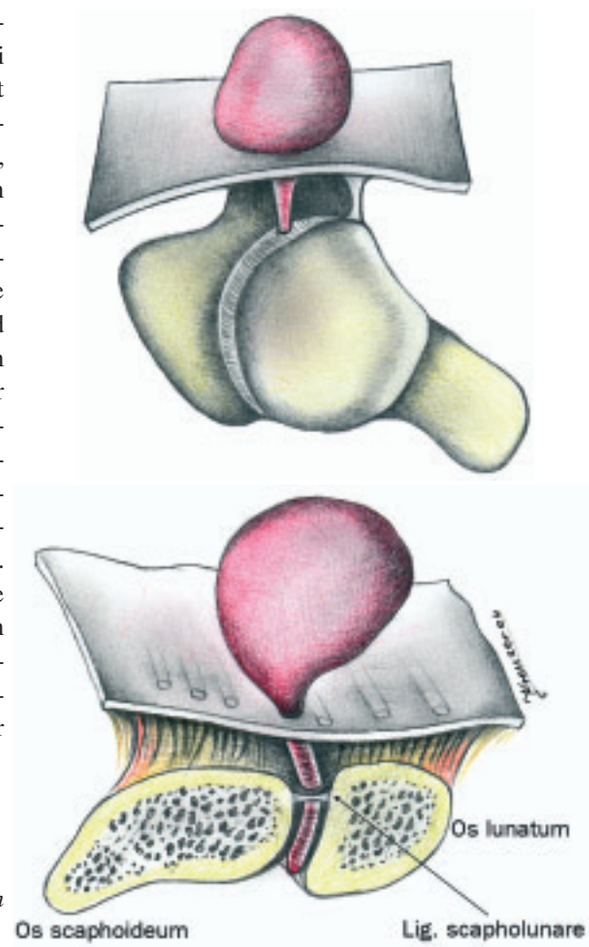

Abb. 1 Ganglion mit Stiel zwischen Os scaphoideum und Os lunatum

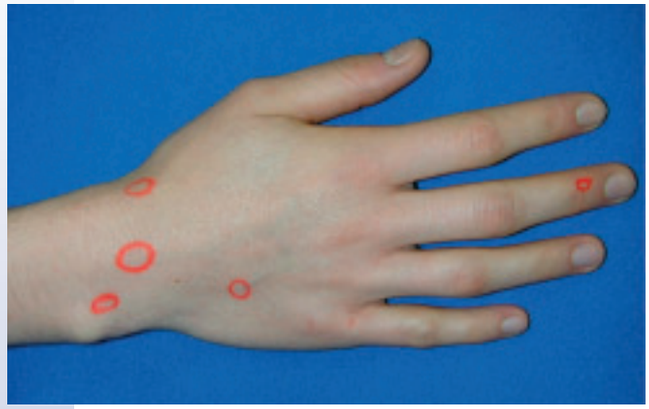

Abb. 2 Häufige Lokalisationen von Ganglien an der Hand

klaren gelartigen muzinösen Flüssigkeit aus Glykosaminen, Albumin, Globulin. Kennzeichnend ist dabei der hohe Anteil an Hyaluronsäure [5]. Mikroskopisch bestehen Ganglien aus Kollagenfasern und Fibrozyten ohne epitheliale oder synoviale Zellanteile [5]. Elektronenmikroskopisch können neben kreuzweise verlaufenden Kollagenschichten multifunktionale mesenchymale Zellen beobachtet werden. Untersuchungen haben gezeigt, daß Mukoidzysten, Hygrome und intraossäre Ganglien dieselben mikroskopischen Strukturen aufweisen wie die sogenannten Handgelenksganglien – was eine gemeinsame Ätiologie vermuten läßt [6].

Die Ätiologie und Pathogenese der Ganglien konnte bis heute nicht hinreichend geklärt werden. Frühe ätiologische Theorien haben als Ursache für die Entstehung von Ganglien Neoplasien, die myxoide Degeneration (Ledderhose 1847, Carp und Stout [1]), Herniation von Synovialgewebe (Eller 1746), Aussackung der Bursa (Mc Evedy [6]) und verstreute Blastomzellnester der Arthrogenese (Hoeftman 1876) angeführt. Daneben beschrieben Andren und Eiken die Ganglienbildung als Folge des Vorhandenseins eines „One-way Ventils" zwischen dem Gelenkspalt und der subkutan gelegenen Zyste [7].

Die altbewährte Tradition der erfolgreichen Ganglienzertrümmerung mittels einer Bibel (daher der Begriff „Bibelzyste") hatte oftmals Handgelenksfrakturen zur Folge

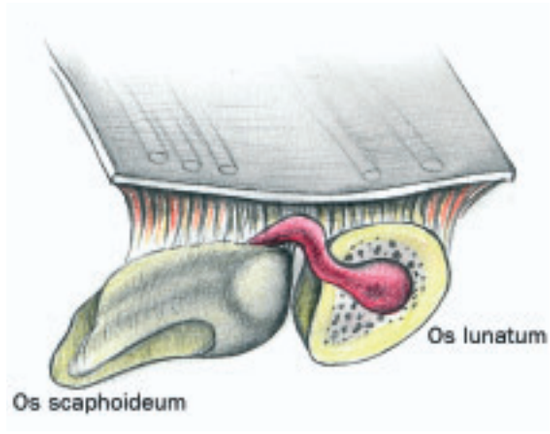

Abb. 3 Intraossäres Ganglion des Os lunatum

Im Rahmen der Entdeckung einer engen Verbindung zwischen den dorsalen Handgelenksganglien und dem skapholunären Ligament (Abb. 1) postuliert Angelides, daß kontinuierliche Streßeinwirkung auf das Synovia-Kapsel-Interface zu einer Steigerung der Produktion von Hyaluronsäure führe [2, 5]. Angelides zufolge kommt es durch traumatische Einwirkungen oder Irritationen, etwa durch Dehnung des Kapselbandapparates eines Gelenks, zu dieser Steigerung der Hyaluronsäureproduktion. Dies zeigt, daß letztlich für eine der häufigsten Bindegewebserkrankungen an der Hand bis heute noch keine eindeutige Klärung der Krankheitsentstehung erreicht werden konnte.

Insbesondere bei kurzer Anamnese kann zunächst abgewartet werden, da sich Ganglien gelegentlich auch spontan zurückbilden

So zahlreich und unterschiedlich bis dato die Theorien zur Ätiologie der Ganglien waren, so breit gefächert war auch das Behandlungsspektrum. Die Behandlungsvorschläge reichten von der Massage des Ganglions mit einer Leichenhand oder Schrotkugeln bis hin zum Einreiben mit Speichelflüssigkeit. Die altbewährte Tradition der erfolgreichen Ganglienzertrümmerung mittels einer Bibel (daher der Begriff „Bibelzyste") hatte allerdings auch zahlreiche Handgelenksfrakturen zur Folge [3].

Der Patient sollte über die Harmlosigkeit der Erkrankung aufgeklärt werden. Insbesondere bei kurzer Anamnese kann zunächst abgewartet werden, da sich Ganglien gelegentlich auch spontan zurückbilden. Eine Behandlung ist daher in der Regel nur bei Beschwerden oder aus ästhetischen Gründen indiziert. Moderne minimal-invasive Behandlungskonzepte schließen die mechanische Eröffnung und Aspiration mit oder ohne Injektion von Kortison oder sklerosierenden Stoffen ein [1, 3, 8–9]. Der Vorteil der Aspiration als ein für den Patienten wenig belastender minimal-invasiver Eingriff mit relativ niedriger Komplikationsrate wird mit einer hohen Rezidivrate von zirka 50 Prozent erkauft. Dorsale Handgelenksganglien weisen dabei eine höhere Rezidivneigung auf als volare Handgelenks- oder Fingerganglien – was möglicherweise durch die komplexere Natur ihrer Verbindung zum Gelenk erklärt werden kann. Wichtigste Komplikation der Aspiration ist die Infektion. Behandlungsversuche durch Immobilisation weisen nur eine geringe Erfolgsrate auf.

Die Indikation zur chirurgischen Intervention ist gegeben, wenn das Ganglion Beschwerden verursacht oder die Aspiration nicht zum gewünschten Erfolg geführt hat. Bevor ein chirurgischer Eingriff in Betracht gezogen wird, muß der Patient über die Risiken einer Operation, möglicherweise auftretende postoperative Bewegungseinschränkung und Schmerzen, sowie aber die Rezidivrate von bis zu 20 Prozent aufgeklärt werden. Die Indikation zur Operation ist nicht mehr gegeben, wenn sich das Ganglion zum Operationszeitpunkt spontan zurückgebildet hat, weil es dann intraoperativ meist nicht mehr auffindbar ist. Bei den operativen Behandlungsmethoden kann wiederum zwischen der offenen chirurgischen Exzision und neueren arthroskopischen Techniken unterschieden werden.

Zum Aufspüren okkulter Ganglien, zur Differentialdiagnose und Beurteilung der Ausdehnung sind Sonographie oder MRT hilfreich

In den meisten Fällen führt eine deutlich sichtbare und aus ästhetischen Gründen störende „Beule“ im Bereich der Hand den Patienten zum Arzt (Abb. 4 und 5). In der Anamnese wird häufig über ein Größenzuwachs unter Belastung und Größenabnahme bei Ruhe berichtet. Der Inspektion sollte bei der körperlichen Untersuchung die Palpation beider Handgelenke im Seitenvergleich folgen. Dabei sind kleine dorsal gelegene Ganglien bei Volarflexion, palmare Ganglien bei Handgelenksstreckung besser sichtbar und tastbar. Mit Hilfe einer Diaphanoskopie wird meist der zystische Charakter der Ganglien sichtbar und eine Differentialdiagnose erleichtert. Zum Aufspüren okkulter Ganglien, zur Differentialdiagnose und Beurteilung der Ausdehnung eines Ganglions können außerdem eine sonographische Untersuchung oder ein MRT hilfreich sein (Abb. 6) [19]. MRT und Ultraschall sind gleichermaßen sensitiv in Bezug auf Handgelenksganglien. [11] Radiologische Untersuchungen können das Vorliegen eines intraossären Ganglions und andere karpale Pathologien (z. B. skapholunäre Dissoziation) nachweisen. Abschließend sollte postoperativ immer eine histopathologische Untersuchung des entfernten Ganglions erfolgen.

Das häufigste Ganglion ist das dorsale Handgelenksganglion, es macht 60 bis 70 Prozent aller Ganglien an der oberen Extremität aus. Normalerweise läßt es sich oberflächlich direkt über dem skapholunären Ligament zwischen der Extensor pollicis longus- und der Extensor digitorum communis-Sehne tasten. Es kann aber ebenso weiter radial oder ulnar zwischen den Strecksehnen liegen und über einen langen Stiel mit dem skapholunären Gelenk in Verbindung stehen (Abb. 3). Die Größe variiert stark vom okkulten (nicht tastbaren) Ganglion bis hin zu Ganglien mit mehr als 8 cm Durchmesser [6]. Durch die Größenzunahme können dorsale Handgelenksganglien zu einer Irritation des N. interosseus posterior führen [10]. Als Symptome treten meist dumpfe, belastungsabhängige Schmerzen oder ein

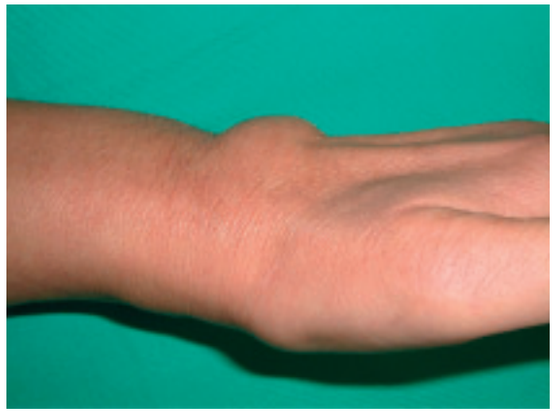

Abb. 4 Dorsales Handgelenksganglion

Abb. 5 Dorsales Handgelenksganglion

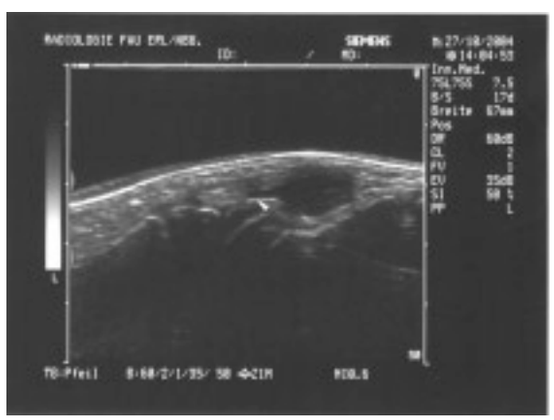

Abb.6 Sonographische Darstellung eines dorsalen Handgelenkganglions

Schwächegefühl in der Hand auf. Wenn sich ein Patient mit einem dorsalen Handgelenksknoten vorstellt, sollten alle anderen Entitäten zunächst ausgeschlossen werden. Im Rahmen der Differentialdiagnose ist dabei vor allem an eine Strecksehnensynovitis und an das Lipom zu denken, die palpatorisch weicher erscheinen [1]. Außerdem sollte an eine als Carpal Bossing imponierende Exostose im Bereich der Basis des zweiten oder dritten Mittelhandknochens und an Muskelanomalien gedacht werden.

Die Mehrzahl der Patienten mit okkulten dorsalen Handgelenksganglien die durch chirurgische Exploration und Exzision behandelt wurden, waren danach schmerzfrei

Oft übersehene, kleine okkulte dorsale Ganglien sind häufig die Ursache für Hand-Gelenksschmerzen

Größere Ganglien können meist direkt aufgrund des klinischen Bildes und palpatorischer Untersuchung diagnostiziert werden. Manchmal sind die Ursachen für Handgelenksschmerzen jedoch nicht so offensichtlich. Die oft übersehenen, kleineren okkulten dorsalen Ganglien können häufig als Ursache für Handgelenksschmerzen ausgemacht werden [11–12]. Die Differentialdiagnose chronischer Handgelenksschmerzen schließt karpale Instabilität genauso wie avaskuläre Nekrosen (z.B. Morbus Kienböck), Kapsulitis und das N.-interosseus-posterior-Syndrom mit ein [12, 13]. Eine Untersuchung von offenen chirurgischen Explorationen des skapholunären Gelenks bei Patienten mit unerklärbaren dorsalen Handgelenksschmerzen zeigte in 18 von 21 Fällen myxomatöse Veränderungen des skapholunären Ligaments, was vergleichbar mit einem okkulten Ganglion ist. Die Mehrzahl der Patienten mit okkulten dorsalen Handgelenksganglien die durch chirurgische Exploration und Exzision behandelt wurden waren danach schmerzfrei [12, 13]. Zu beachten ist allerdings, daß der – in Folge einer karpalen Instabilität – nach dorsal heraustretende proximale Skaphoidpol, das Vorliegen eines schmerzhaften okkulten Ganglions vortäuschen kann. Zudem schließt auch das Vorliegen eines Ganglions das Bestehen einer anderen Ursache für die Handgelenksschmerzen nicht aus. Wenn alternative Ursachen der Handgelenksschmerzen, insbesondere direkt über dem skapholunären Ligament, ausgeschlossen werden können, besteht die Behandlung des okkulten Ganglions zunächst versuchsweise in einer Immobilisation und der Gabe nichtsteroidaler Antiphlogistika.

Abb. 7 Operativer Zugang durch Hautinzision direkt über dem Ganglion

Operative Therapie: Die beste Übersicht über das Operationsfeld gewährleistet eine vollständige Blutleere

Für die chirurgische Exstirpation eines Ganglions in Blutleere ist in der Regel eine Lokal- oder Plexusanästhesie ausreichend. Die beste Übersicht über das Operationsfeld gewährleistet eine vollständige Blutleere, wie bei anderen handchirurgischen Eingriffen auch [21]. Dabei muß sich der Operateur immer der Gefahr einer unbeabsichtigten Ruptur des Ganglions durch das Auswickeln des Armes bewußt sein. Die meisten dorsalen Handgelenksganglien können im Bereich der proximalen Handwurzelreihe mittels einer Hautinzision direkt über dem Ganglion erreicht werden (Abb. 7). Um die Rezidivgefahr möglichst gering zu halten, muß ein vorhandener Stiel bis zu seinem Ausgangspunkt an der Gelenkkapsel verfolgt und mit einem Gelenkkapselanteil reseziert werden. Dorsale Ganglien ziehen typischerweise zwischen der Extensor-pollicis-longus- und der Extensor-digitorum-communis-Sehne in die Tiefe. Nach Mobilisierung der beiden Sehnen werden diese zur Seite gehalten und die Zyste sowie die dazugehörenden Stiele bis zur dar-

Tabelle 1 Behandlungs- und Erfolgsraten (modifiziert nach Singh D, Osterman AL)

Art der Behandlung	Erfolgsrate [%]	Literatur
Beobachtung	40–50	41
Aspiration und Immobilisation	43–52	8, 9
■ Dorsal karpal	40–48	
Aspiration und Frühmobilisation	29–50	8, 9
■ Dorsal karpal	13–45	
Offen chirurgisch	60–80	5, 3
arthroskopisch	90–95	15, 16

unter liegenden Gelenkkapsel verfolgt und präpariert. In Handgelenksbeugung wird dann die Gelenkkapsel entlang des Radius bis zum Rand des Skaphoids, des Mondbeines und des Lig. scapholunatum gespalten. Durch Öffnen der Gelenkkapsel können häufig kleinere, dem skapholunären Ligament anhaftende intraartikuläre Zysten identifiziert werden. Der Gelenkkapselschnitt wird um das Ganglion herum erweitert. Das Ganglion wird dann mit seinen Verbindungen zur Gelenkkapsel tangential vorsichtig vom Lig. scapholunatum abgetrennt [5], ohne die karpalen Ligamente zu zerstören. Durch Resektion der Synovia und Kapselanteilen entlang des distalen Randes des skapholunären Ligaments, wird das Os capitatum sichtbar. Nach der radikalen Entfernung des Ganglions und ggf. seiner zahlreichen Verbindungsgänge, wird die Blutsperre geöffnet und die Wunde gründlich ausgespült. Nach sorgfältiger Blutstillung wird die Haut mit Subkutan- oder Einzelknopfnaht verschlossen. Die eröffnete Gelenkkapsel wird offen gelassen.
In der Regel kann das Handgelenk nach operativer Ganglionexstirpation sofort wieder bewegt werden. Eine postoperative Ruhigstellung mittels Unterarmgipsschiene ist nur nach Entfernung großer Ganglien oder besonders invasiven Eingriffen indiziert. Generell sollte jedoch das Handgelenk bis zum Abschluß der Wundheilung und Entfernung des Hautnahtmaterials am 14. postoperativen Tag geschont werden. Danach ist eine krankengymnastische Übungsbehandlung bis zur Wiederherstellung der vollen Beweglichkeit indiziert. Für handwerkliche Berufe muß mit einer Arbeitsunfähigkeit von vier bis sechs Wochen gerechnet werden. Die allgemein angenommene hohe Rezidivrate läßt sich durch das beschriebene operative Vorgehen deutlich verringern. Buck-Gramcko vermerkt hierzu: „Was die Ganglienoperation in Verruf gebracht hat, sind die zwischen Tür und Angel durchgeführten Eingriffe in Lokalanästhesie, ohne Blutleere, ohne adäquate Instrumente und Assistenz. Eine inkomplette Entfernung führt immer zu einem Rezidiv“ [20].

Arthroskopische Resektion dorsaler Ganglien: Frühere Mobilisation des Handgelenks und weniger Rezidive

Insbesondere bei gleichzeitig bestehenden intraartikulären Pathologien wie der Läsion des Discus ulnocarpalis, Knorpelschäden und freien Gelenkkörpern, kann eine arthroskopische Resektion dorsaler Handgelenksganglien indiziert sein. So erlaubt die Methode der diagnostischen Arthroskopie und Resektion dorsaler Ganglien, auch die Integrität des skapholunären Ligaments direkt zu überprüfen. Aufgrund der geringeren Invasivität dieses Verfahrens kann eine frühzeitige Mobilisation des Handgelenks erfolgen. Neben der Reduktion postoperativer Handgelenkseinsteifungen und Bewegungseinschränkung, ist die Rezidivrate mit fünf bis zehn Prozent geringer als die der offenen Ganglionexstirpation [15–17]. Kontraindiziert ist die arthroskopische Resektion dorsaler Ganglien bei Rezidiven, Vernarbungen durch vorausgegangene offene dorsale Handgelenkschirurgie und Durchblutungsstörungen der Hand. Der Patient muß darüber aufgeklärt werden, daß unter erschwerten Sichtbedingungen von einer Arthroskopie zu einer offen chirurgischen Behandlung konvertiert werden muß. Um unter Sicht arbeiten zu können, muß bei der arthroskopischen Resektion eine Blutleere angelegt werden, sowie eine Gelenkdistraktion erfolgen. Standardzugangswege der Handgelenksarthrosko-

Abb. 8 Arthroskopische Resektion dorsaler Handgelenksganglien

pie sind der dorsoulnare Zugang zwischen dem fünften (Sehnen des M. extensor digiti minimi) und sechsten Strecksehnenfach (Sehne des M. extensor carpi ulnaris). Über den Zugang zwischen dem dritten (Sehne des M. extensor pollicis longus) und vierten Strecksehnenfach kann man direkt das Lig. scapholunare erreichen. In zwei von drei Fällen ist hier die Basis des Ganglions zu finden (Abb. 8). Durch eine Erweiterung dieses Zugangs können auch die extrakapsulären Anteile des Ganglions reseziert werden. Da manche Ganglien über einen zweiten Stiel verfügen, der vom Mediokarpalgelenk ausgeht, sollte nach Abschluß der Arthroskopie des Radiokarpalgelenks im Rahmen einer Ganglionexstirpation immer auch eine arthroskopische Exploration des Mediokarpalgelenks erfolgen. Nach Verschluß der Stichinzisionen mit Einzelknopfnähten wird ein stützender Verband oder eine palmare Unterarmschiene angelegt. In der Regel ist die Hand bereits nach zwei Tagen wieder einsetzbar. Schwere Belastungen der Hand und des Handgelenks sollten für sechs Wochen vermieden werden. Da aufgrund des vergleichsweise großen technischen Aufwandes mit längeren Operationszeiten gerechnet werden muß, ist die Indikation zu diesem Verfahren nur bei Vorliegen anderer karpaler Probleme selektiv zu stellen.

Literatur

1. Carp L, Stout AP (1928) A study of ganglion, with special reference to treatment. Surg Gynecol Obstet 47: 460–468
2. Angelides AC (1999) Ganglions of the hand and wrist. In: Green DP, Hotchkiss RN, Pederson WC (eds) Green's operative hand surgery, 4th edn. Churchill Livingstone, Philadelphia, S 2171–2183
3. McEvedy BV (1954) Simple ganglia. Br J Surg 49: 585–594
4. Brooks DM (1952) Nerve compression by single ganglia: a review og thirteen collected cases. J Bone Joint Surg 34: 391–400.
5. Angelides AC, Wallace PF (1976) The dorsal ganglion of the wrist: its pathogenesis, gross anatomy, and surgical treatment. J Hand Surg 1: 228–235
6. McEvedy BV (1954) The simple ganglion: a review of treatment and an explanation of the frequent failure of surgery. Lancet 1: 135–136
7. Andren L, Eiken O (1971) Arthrographic studies of wrist ganglions. J Bone Joint Surg 53: 299–302
8. Korman J, Pearl R, Hentz VR (1992) Efficacy of immobilization following aspiration of carpal and digital ganglions. J Hand Surg 17: 1097–1099
9. Richman JA, Gelberman RH, Engber WD, et al (1987) Ganglions of the wrist and digits: results of treatment by aspiration and cyst wall puncture. J Hand Surg 12: 1041–1043
10. Dellon AL, Seif SS (1978) Anatomic dissections relating the posterior interosseous nerve to the carpus, and the etiology of dorsal wrist ganglion pain. J Hand Surg 3: 326–332
11. Cardinal E, Buckwalter KA, Braunstein EM (1994) Occult dorsal carpal ganglion: comparison of US and MR imaging. Radiology 193: 259–262
12. Steinberg BD, Klenman WB (1999) Occult scapholunate ganglion: a cause of dorsal radial wrist pain. J Hand Surg 24: 225–231
13. Sanders WE (1985) The occult dorsal carpal ganglion. J Hand Surg 10: 257–260
14. Zubowicz VN, Ishii CH (1987) Management of ganglion cysts of the hand by simple aspiration. J Hand Surg 12: 681–620
15. Osterman AL, Raphael J (1995) Arthroscopic resection of dorsal ganglion of the wrist. Hand Clin 11: 7–12
16. Lucchetti R, Badia A, Alfarano M, et al (2000) Arthroscopic resection of dorsal wrist ganglia and treament of recurrences. J Hand Surg 25: 38–40
17. Bienz T, Raphael JS (1999) Arthroscopic resection of the dorsal ganglia of the wrist. Hand Clin 15: 429–434
18. Cay NR, Clement DA (1988) The treatment of dorsal wrist ganglia by radical excision. J Hand Surg 13: 187–191
19. Bach AD, Walgenbach KJ, Horch RE (2000) Hemangiosarcoma of the left hand in a patient with the rare combination of Maffucci's and Stewart Treves syndrome. Vasa 29: 71–73
20. Buck-Gramcko D, Hoffmann R, Neumann R (1992) Die handchirurgische Sprechstunde. Hippokrates Verlag, Stuttgart, S 137
21. Grimm A, Kopp J, Bach AD, Kneser U, Loos B, Polykandriotis E, Krickhan M, Ohnolz J, Seyhan H, Horch RE (2004) „Life before limb" – Indikation und Kontraindikation der Replantation. CHAZ 5: 315–324
22. Polykandriotis E, Loos B, Kneser U, Jeschke M, Seyhan H, Ohnolz J, Bach AD, Kopp J, Horch RE (2003) Infektionen an der Hand . Teil I. CHAZ 6: 399–405
23. Polykandriotis E, Loos B, Kneser U, Jeschke M, Seyhan H, Ohnolz J, Bach AD, Kopp J, Horch RE (2003) Infektionen an der Hand. Teil II. CHAZ 6: 457–462
24. Kopp J, Horch RE (2003) Morbus Dupuytren – Aktuelle Therapie, Teil I. CHAZ 6: 211–216
25. Kopp J, Horch RE (2003) Morbus Dupuytren – Aktuelle Therapie, Teil II. CHAZ 6: 275–280

Prof. Dr. med. Raymund E. Horch
Abteilung für Plastische und Handchirurgie
Universitätsklinikum Erlangen
Krankenhausstraße 12
91054 Erlangen